Aus der Medizinischen Klinik
der Martin Luther-Universität Halle-Wittenberg
Direktor: Professor Dr. Cobet

Beitrag zum Krankheitsbild der Coeliakie

INAUGURAL-DISSERTATION

zur Erlangung des Grades eines Doktors der Medizin
der
Hohen Medizinischen Fakultät
der
Martin Luther-Universität Halle-Wittenberg

vorgelegt von

ARIE LAMMERS
Volontärassistent
aus Solingen (Rhld.)

LANE MEDICAL LIBRARY
SAN FRANCISCO

Halle (Saale) 1938

Eduard Klinz Buchdruck-Werkstätte Halle (Saale), Dölauer Straße 14

Aus der Medizinischen Klinik
der Martin Luther-Universität Halle-Wittenberg
Direktor: Professor Dr. Cobet

Beitrag zum Krankheitsbild der Coeliakie

INAUGURAL-DISSERTATION

zur Erlangung des Grades eines Doktors der Medizin
der
Hohen Medizinischen Fakultät
der
Martin Luther-Universität Halle-Wittenberg

vorgelegt von

ARIE LAMMERS
Volontärassistent
aus Solingen (Rhld.)

Halle (Saale) 1938

Eduard Klinz Buchdruck-Werkstätte Halle (Saale), Dölauer Straße 14

1. Berichterstatter: Dr. med. habil. F. Kuhlmann.

2. Berichterstatter: Prof. Dr. Cobet.

Prüfungstermin: 16. Dezember 1938.

Gedruckt mit Genehmigung der Medizinischen Fakultät.

EINLEITUNG:

Unter den intestinalen Erkrankungen, deren Wesen und Ätiologie im Schrifttum relativ selten und unterschiedlich behandelt werden, ist in erster Linie die Coeliakie zu nennen. Dies läßt sich zunächst aus der Seltenheit ihres Vorkommens und aus der verschiedenartigen Benennung des Krankheitsbildes durch die einzelnen Autoren erklären.

Ein in unserer Klinik behandelter Patient mit Krankheitssymptomen, die dieser Erkrankung entsprechen, gibt mir Gelegenheit, einen weiteren Beitrag zur Erforschung dieser Krankheit zu leisten, umsomehr, als in neuester Zeit die Coeliakie durch das ihr sehr wesensverwandte Krankheitsbild der Sprue vermehrte Beachtung gefunden hat. Haben doch gerade die wachsenden Erkenntnisse über die Bedeutung der Vitamine Vieles zum Verständnis dieser sich so gleichenden Krankheitsbilder beigetragen.

Geschichtliches:

Die Coeliakie wurde als Krankheitsbild sui generis zum ersten Male von Samuel Gee im Jahre 1888 in seiner Schrift „On the coeliac affection" beschrieben. Seine Darstellung der Coeliakie war derart umfassend, daß Wesentliches zu dem klinischen Bild von späteren Autoren kaum noch gebracht wurde. Nachdem ein Jahr später Gibbons in seiner Schrift „The coeliac affection in Children" noch einmal diese Erkrankung beschreibt, finden sich in der Literatur keinerlei diesbezügliche Hinweise mehr. Erst Schütz (1904), Herter (1908) und Heubner (1909) brachten die Symptome der Coeliakie zur allgemeinen Kenntnis, so daß man auch zunächst des Namens des Autors wenig Erwähnung tat, sondern sie allgemein als Heubner-Herter'sche Erkrankung zu bezeichnen pflegte. Das seltene Vorkommen dieser Erkrankung macht es verständlich, daß das Krankheitsbild von diesen Autoren immer als neues unter den verschiedensten Bezeichnungen beschrieben wurde; Gee (Coeliac disease), Herter (intestinaler Infantilismus), Heubner (Verdauungsinsuffizienz beim Kinde jenseits des Säuglingsalters), Schick und Wagner (Atrophia pluriglandularis digestiva). Da in der Weltliteratur die Bezeichnung „Coeliac disease" allgemein üblich ist, machten vor einigen Jahren (1927) Lehndorff und Mautner den Vorschlag, im deutschen Schrifttum zwecks Erreichung einer einheitlichen Linie die Bezeichnung „Coeliakie" einzuführen. Diese findet heute fast allgemeine Anwendung.

Das Wesen der Krankheit:

Die Coeliakie ist einer Erkrankung des Intestinaltractus, die nach dem Schrifttum zwar hauptsächlich im Kleinkindesalter (2.—5. Lebens-

jahr) auftritt, jedoch sind auch ganz vereinzelt Fälle beschrieben, bei denen die Krankheit jenseits des 10. Lebensjahres zum Ausbruch kommt. Auffällig ist dabei, daß die Krankheit in den nordischen Ländern und in den von der nordischen Rasse bewohnten Ländern verhältnismäßig oft aufzutreten scheint und vorzugsweise blonde Kinder befällt. Typisch für die Krankheit ist der schleichende Beginn, nur selten wird im Schrifttum (Kleinschmidt) von einem akuten Krankheitsanfang berichtet. Die ersten Beschwerden und Krankheitszeichen zeigen sich in schlechter Nahrungsaufnahme, in mangelhaftem Gedeihen und in psychischer Verstimmung des Kindes. Wir haben es anfangs also mit ganz uncharakteristischen Symptomen zu tun, aus denen keine Diagnose gestellt werden kann. Meines Erachtens hat E. Schiff die beste Zusammenfassung aller Symptome gegeben, weshalb ich sie nachfolgend aufführe und näher erläutere:

1. die eigenartige psychische Verfassung.
2. der Habitus:
   a) die rückständige körperliche Entwicklung,
   b) der große Bauch,
   c) die welke, blasse Haut,
   d) die Hypotonie der Muskulatur.
3. die typischen, voluminösen Stühle.
4. die Osteopathie.
5. die Neigung zu akuten Verschlimmerungen.
6. die Anämie.
7. die Stoffwechselstörungen.

Zu 1. Das psychische Verhalten der an Coeliakie erkrankten Kinder zeigt eine ganze Reihe auffallender Erscheinungen, die fast stets an solchen Kranken beobachtet werden können. Der ernste Gesichtsausdruck solcher Kinder erweckt den Eindruck, als sei ihnen Lust und Freude unbekannt. Oft legen sie eine starke Launenhaftigkeit an den Tag, die sich besonders in ihrer Nahrungsaufnahme kundtut. Sehr treffend schildern Lehndorf und Mautner diese Launenhaftigkeit: „Es gibt Fälle mit dauerndem Heißhunger; eigentlich wollen sie den ganzen Tag sich Nahrung zuführen, aber immer nur winzige Bissen nehmen. Dann gibt es wieder Fälle, die nichts anderes verlangen, als Wasser und Milch und jede konsistentere Nahrung ablehnen.“ Ja, es sind sogar Fälle im Schrifttum bekannt, wo solche Coeliakie-Kinder sogar zu Kohle-, Sand- und Kotfressen neigten. Ganz im Gegensatz zu neuropathischen Kindern sind sie auffallend still und ruhig, dabei aber sehr eigenwillig, oft reizbar und zornig. Geht es den Kranken besonders schlecht, bemerken wir an ihnen eine starke Bewegungsunlust und Müdigkeit und zugleich eine Abneigung gegen jede Annäherung. Eine besondere Erwähnung findet auch das Sprachvermögen; Stolte beschreibt einen Fall, in dem der Patient nur 5 Worte sprach. Meiner Meinung nach ist jedoch, wie auch Lehndorff und Mautner an Hand zweier Fälle ausführen, die Schwere des Krankheits-

bildes für diese Sprachstörung ausschlaggebend. Beeinträchtigungen der Intelligenz kommen nicht vor; im Gegenteil, es wird sogar behauptet, an Coeliakie erkrankte Kinder seien frühreif und besonders intelligent.

Zu 2. Der Habitus dieser jugendlichen Patienten weist mancherlei charakteristische Besonderheiten auf. Man kann sich des Eindrucks nicht erwehren, daß sich die Kranken alle oft sehr ähnlich sehen (Kerley und Craig). Nicht mit Unrecht sprechen Lehndorff und Mautner von einer „Facies coeliaca" und einem „Herterhabitus". Am auffälligsten ist hierbei der auch in leichten Fällen vorhandene große und aufgetriebene, schwappende Bauch. Er steht im schärfsten Gegensatz zu den spärlich entwickelten übrigen Körperpartien, wie sie der schmächtige Thorax, der dünne Hals und die muskelarmen, schwächlichen Extremitäten darstellen. Die Kinder sind klein und in der körperlichen Entwicklung stark zurückgeblieben; dazu findet sich oft eine hochgradige Abmagerung, die allerdings im Gesicht weniger stark, als am übrigen Körper ausgeprägt ist. Der Tonus der Muskulatur ist herabgesetzt; die Haut ist trocken, welk und von blasser Farbe mit gelblichem Unterton.

Zu 3. Zu den obligaten Symptomen der Coeliakie gehört die Beschaffenheit des Stuhles. Die Stuhlmenge ist viel größer als es der aufgenommenen Nahrungsmenge entspricht. Täglich werden etwa 2—4 kuhfladenartige, ungeformte Stühle von breiiger Konsistenz entleert. Sie sind von grauweißer, lehmartiger Farbe und verbreiten einen intensiven Gestank. Auffällig ist das fettglänzende Aussehen dieser Ausscheidung, das auf den nachweislich hohen Fettgehalt solcher Herterstühle bereits hindeutet. Manchmal werden auch gärigschäumende Stühle entleert, wie sie besonders Fanconi nach kohlehydratreicher Kost beobachtete. Während bei den akuten Fällen die Stühle diese soeben geschilderte Beschaffenheit zeigen, wechselt diese sehr oft bei chronischem, über Jahre sich hinziehendem Verlauf der Krankheit sich mit relativ normalen Stuhlentleerungen ab.

Zu 4. Eine gewisse Rolle — das ist ein immer wieder bestätigter Befund — spielt die Osteopathie im Krankheitsbild der Coeliakie-Kranken, eine Diagnose, die zumeist röntgenologisch sichergestellt werden kann. Sie tritt in Form einer mehr oder weniger ausgeprägten Osteoporose in Erscheinung. Die Knochen neigen zu Spontanfrakturen, wie solche unter anderen Knöpfelmacher und Fanconi bei mehreren Fällen beobachtet haben. Viel ist über die Beziehung zwischen Rachitis und Coeliakie geschrieben worden. J. Heß (Chikago) und der Engländer Parsons beobachteten schwerste Grade von Rachitis. In der Regel pflegen bei dieser Krankheit jedoch stärkere Zeichen von Rachitis zu fehlen. An sich würden unsere heutigen Kenntnisse, insbesondere die Feststellung, daß es sich bei der Rachitis um eine Avitaminose handelt,

das Vorkommen rachitischer Zeichen bei der schweren Verdauungsinsuffizienz verständlich machen, jedoch bin ich mit Lehmann der Meinung, daß die Rachitis bei Coeliakie-Kranken infolge der durch die Stoffwechselstörung bedingten Unterernährung und infolge des sistierenden Wachstums nicht in Erscheinung tritt. Vielfach findet man jedoch verspätete Ossifikation der Knochenkerne, bedingt durch eine gleichzeitig im Serum bestehende Hypocalcaemie und Hypophosphatämie. Dieser Befund ist jedoch nicht regelmäßig zu erheben. So zeigte unser Patient, wie ich noch ausführen werde, in dieser Hinsicht keine krankhaften Veränderungen.

Zu 5. Ein sehr typisches, und bisher von allen Autoren an Hand von längere Zeit hindurch beobachteten Fällen festgestelltes Symptom ist die große Hydrolabilität. Geringe Anlässe wie Diätfehler oder leichte Infekte genügen zur Hervorrufung ganz plötzlicher Gewichtsstürze, die die ernstesten Folgen haben können. Besonders anschaulich hat diese plötzlich einsetzenden Gewichtskatastrophen Heubner beschrieben.

Zu 6. Das blasse Aussehen der Coeliakie-Kinder veranlaßte die Autoren stets eine genaue Untersuchung des Blutes vorzunehmen; dabei fand sich regelmäßig eine Verminderung des Hb-Gehaltes bei normalen, etwas verringerten oder sogar erhöhten Erythrocytenwerten. Erklärt werden diese hohen Erythrocytenwerte durch eine Eindickung des Blutes infolge starken Wasserverlustes nach Diarrhöen. Diese Anämien können, wie Fanconi, Vischer etc. berichten, sehr hochgradige Formen annehmen mit einem Blutbild, wie es einer Perniciosa entspricht, jedoch ohne deren Verlauf.

Zu 7. Im Vordergrund des Krankheitsbildes steht naturgemäß die Störung des Stoffwechsels und zwar vor allem des Fettstoffwechsels. Die ersten Versuche in dieser Richtung wurden von Mac. Crudden und Fales unternommen, jedoch auch alle späteren Autoren erhoben hier einheitliche Befunde, wenn auch die Prozentzahlen des Fettgehaltes im Stuhl erheblich schwanken. Das mag einerseits durch die verschiedene Betrachtungsweise, andererseits durch die verschiedenartigen Stadien der Krankheit, in welchen die Untersuchungen des Stuhlfettes stattfanden, bedingt sein. So fanden Edgren bei einem Patienten 34,1 %, Wendt bei einem Patienten 64 % und Freise und Jahr bei 2 Patienten 68,8 %, bzw. 81,4 % von dem mit der Nahrung aufgenommenen Fett im Stuhl. Letztere Autoren fanden bei Gesunden unter denselben Bedingungen 8,8 % und 7,8 % Fett im Stuhl.

Auch der Kohlehydratstoffwechsel ist gestört. Die Kohlehydrate sind im Darm das Substrat der Gärung, und die Gärungsprodukte reizen die Mukosa des Darms und beschleunigen dadurch die Peristaltik. Inwieweit auch Resorptionsstörungen vorliegen, kann nach

unseren heutigen Bestimmungsmethoden noch nicht ganz geklärt werden, da auch die bakterielle Zersetzung in Betracht gezogen werden muß. Die Bilanzversuche, die bisher vor allem von Herter und Schaap unternommen worden sind, schwanken derart, daß sie mit größter Zurückhaltung aufgenommen werden müssen.

Das Eiweiß wird bei der Coeliakie von den organischen Nahrungsstoffen am besten ausgenutzt. Darin stimmen alle Autoren überein. Dies ist auch der Grund dafür, daß von jeher eine eiweißreiche Kost empfohlen wird. Daß aber eine gewisse Störung auch des Eiweißstoffwechsels vorliegt, haben an Hand ausführlicher Untersuchungen vor allem Fanconi und Mac Crudden festgestellt, die eine erhöhte Stickstoffausscheidung im Stuhl nachweisen konnten.

Ich habe versucht, das Wesentlichste der Geschichte und des klinischen Bildes der Coeliakie darzustellen und komme nun zu der Beschreibung meines Falles.

Ein fünfzehnjähriger Junge wurde uns mit der Diagnose „Bauchfelltuberkulose" zur Röntgentiefentherapie eingewiesen. Diese Diagnose wurde von dem Arzt draußen wegen eines aufgetriebenen Leibes gestellt, hinter welchem er einen Ascites vermutete (vgl. Abb. 1).

Folgende Vorgeschichte über Familie und Patient konnte nach Angabe der Mutter erhoben werden.

Familienanamnese:

Nachdem der Vater im Kriege eine Malaria durchgemacht hatte, traten später epileptische Anfälle auf, an denen er gestorben ist. Die Mutter, sowie seine ein bis zwei Jahre älteren Geschwister sind gesund und kräftig. Über sonstige Krankheiten in der Sippe vermag die Mutter keine Angaben zu machen.

Eigenanamnese:

Normale Geburt mit einem Geburtsgewicht von 3000 g. Seine Ernährung und seine Aufzucht zeigten bis zum 2. Lebensjahr keine Besonderheiten. So ist seine Entwicklung bis zu diesem Zeitpunkt sehr gut gewesen. Die Zahnung begann mit 6 Monaten, laufen konnte er mit 10 Monaten. Mit 2 Jahren erkrankte er an einem mit hohem Fieber einhergehenden Darmleiden. Zu jener Zeit sollen in ihrem Wohnort zahlreiche Fälle von Typhus vorgekommen sein. Patient hatte einen grünweißlichen Durchfall ohne Schleim- und Blutbeimengungen und bis 12 Entleerungen täglich. An Gewicht hatte er stark abgenommen. Benommen ist er nicht gewesen. Da zu Hause nach einer Bettlägerigkeit von 6 Wochen keine Besserung eintrat, wurde Patient in ein Krankenhaus eingewiesen. (Unsere Rückfrage an dieses Krankenhaus ergab, daß dort septische Temperaturen und Durchfälle bestanden haben, und daß nach 11-wöchiger Behandlung die Entlassung in einem sehr schlechten Allgemeinzustand erfolgte.) Dieser

Zustand erfuhr in den nächsten Jahren keine wesentliche Besserung. Der Patient mußte wieder laufen lernen, der Leib war aufgetrieben und er hatte täglich 3—4 Stuhlentleerungen ohne Schleim- und Blutbeimengungen. Der Appetit blieb mäßig und gestört. Hülsenfrüchte, Kohlgemüse und auch Milch konnte er nur schlecht vertragen; dagegen aß er mit Vorliebe Fleisch, Zucker und Kuchen und nahm sehr viel Flüssigkeit zu sich. In seiner körperlichen Entwicklung blieb das Kind sehr zurück. Oft traten in den folgenden Jahren Perioden der Verschlimmerung auf. Dabei klagte es über Schmerzen im Leib und in den Waden. Die Stuhlentleerungen stiegen während dieser Perioden oft bis auf 10 täglich, waren wässrig und enthielten sehr oft Blut und Schleim. Diese Perioden der Verschlimmerung wechselten mit solchen der Besserung, in denen sich der Patient wieder erholte. Die Schule hat der Junge nur wenig, in den letzten 4 Jahren kaum noch besucht. Zum Schluß gibt die Mutter noch an, daß ihr Kind in mancher Beziehung ein Sonderling sei. Es spielt nicht mit anderen Kindern und erwartet eine besondere Pflege und Beschäftigung mit seiner Person. Dazu erwähnt sei noch, daß ihr Sohn außerordentlich empfindlich gegen Sonnenbestrahlung ist.

Aufnahmebefund:

15 Jahre alter Patient, nur 1.26 m groß (Sollgröße 1,40 bis 1,50 m), mit einem Körpergewicht von 23,3 kg (Sollgewicht 45 kg) (vgl. Abbildung 2). Er ist stark unterentwickelt, in schlechtem Kräfte- und Ernährungszustand, das Fettpolster ist äußerst spärlich. Die Haut zeigt eine ins Gelbliche spielende Blässe, die Schleimhäute sind nur mäßig durchblutet. Der Gesichtsausdruck ist ernst, altklug. Besonders auffällig ist ein stark vorgewölbter Bauch. Im Gegensatz dazu steht die schwache Entwicklung des übrigen Körpers. Die dünne und schwächliche Muskulatur ist in ihrem Tonus herabgesetzt. Ödeme, Exantheme oder Lymphdrüsenschwellungen sind nicht nachweisbar; keine Pigmentanomalien.

Kopf: Der Schädel zeigt eine angedeutete Quadratform. Die Haare sind hellblond. Klopf- oder Druckempfindlichkeiten an den Nervenaustrittspunkten sind nicht vorhanden. Facialis o. B. Die Nebenhöhlen sind auf Druck nicht schmerzhaft. Die Nase ist gut luftdurchgängig.

Augen: Pupillen sind gleich weit, rund und reagieren prompt auf Licht und Konvergenz. Der Bulbus ist frei beweglich; kein Nystagmus. Die Skleren zeigen eine auffallend bläuliche Verfärbung. Der Augenhintergrund ist normal.

Mundhöhle: Das Gebiß ist schlecht entwickelt und gestaltet. Die Zähne zeigen Querrillungen, das Zahnfleisch ist nicht krankhaft verändert; keine Zahnfleischblutungen. Die Zunge ist feucht, nicht belegt, hat glatte Schleimhaut und spärlich entwickelte Papillen. Die Tonsillen überragen etwas das Niveau und enthalten keine Eiterpfröpfe. Der Rachen ist nicht gerötet.

Hals: Die Unterkieferdrüsen sind geschwollen, aber auf Druck nicht schmerzhaft. Die Schilddrüse ist nicht vergrößert.

Thorax: Schmale und grazile Entwicklung des Brustkorbes, angedeuteter Rosenkranz. Keine eingefallenen Supraklavikulargruben.

Pulmo: Über allen Lungenpartien voller Klopfschall und vesikuläres Atemgeräusch. Gute Verschieblichkeit der unteren Lungengrenzen, die in Höhe des 11. Brustwirbeldorns stehen. Auch der röntgenologische Befund ist negativ.

Cor: Töne rein, laut. Aktion regelmäßig, Herzgrenzen nicht verbreitert. Puls zwischen 90 und 110 i. d. M. RR 85/45.

Abdomen: Er ist stark aufgetrieben, besonders nach unten weit ausladend und sich beiderseits in den Flanken stark ausdehnend. Deutliche Hautvenenzeichnung. Bei der Betastung Pseudofluktuation. Der Nabel ist fast verstrichen. Umfang des Bauches in Nabelhöhe: 73,5 cm. Im Liegen sieht man besonders häufig die Darmperistaltik durch die dünnen, schlaffen Bauchdecken. Pathologische Resistenzen sind nicht palpabel und ein Druckschmerz ist nicht vorhanden. Milz und Leber sind nicht vergrößert.

Genitalien: auffallend klein; noch keine Zeichen einer Geschlechtsreifung.

Extremitäten: sie sind in allen Gelenken aktiv und passiv normal beweglich; Beine und Arme sind dünn, die Muskulatur ist an ihnen, wie oben gesagt, nur schwach entwickelt und hypotonisch.

Auffallenderweise zeigten die Knochen normale Struktur und normalen Kalkgehalt. Es fand sich im Gegensatz zu den in der Literatur beschriebenen Fällen keine Rückständigkeit in der Entwicklung der Knochenkerne, ebensowenig wie die von Rößle beschriebenen „Jahresringe" von uns beobachtet werden konnten. Diesem Befund entspricht auch der Kalk- und Phosphorgehalt im Blut, der durchaus normale Werte aufwies.

Zentralnervensystem: PSR und ASR schlecht auslösbar; keine pathologischen Reflexe; ein organischer Nervenbefund fand sich nicht.

Verlauf:

Wir hatten Gelegenheit, den Patienten fast 3 Monate zu beobachten. In dieser Zeit zeigte sich eine auffallende Änderung in seinem psychischen Verhalten. Während er anfangs mißtrauisch, unfreundlich, unlustig war und eine allgemeine Müdigkeit und Bewegungslust an den Tag legte, sich allen Vorgängen auf der Station verschloß und allen zum Teil auch gleichaltrigen Patienten aus dem Weg ging, trat nach mehreren Wochen der Behandlung ein völliger Umschwung der Stimmung und Affektlage ein. Sein Gebaren wurde freundlich, fröhlich, er wurde zutraulicher und zeigte gegenüber seiner Umgebung Anhänglichkeit und Hilfsbereitschaft. Zuletzt war unser kleiner Patient sogar derjenige, der es vermochte, den ganzen Krankensaal aufzuheitern. Sein ganzes Wesen wurde regsamer und lebhafter.

Die so oft bei anderen Autoren beschriebene Launenhaftigkeit in bezug auf Nahrungsforderung und Nahrungsaufnahme wurde nicht bemerkt. Seine Intelligenz war nicht gestört. Er war von einer ganz erstaunlichen Schläue, Pfiffigkeit und Schlagfertigkeit. Sein allgemeiner Bildungsgrad war nur gering, er konnte kaum schreiben, rechnen oder lesen, was sich durch den geringen Schulbesuch erklärt. Während des ganzen Krankheitsverlaufes waren die Temperaturen, abgesehen von einem eintägigen Anstieg bis auf 40°, hervorgerufen durch einen intercurrenten Infekt, nicht erhöht.

Das Blutbild zeigte bei der Aufnahme des Patienten die von den meisten Autoren beobachteten und bereits oben schon erörterten Veränderungen. In der Literatur finden sich keinerlei fortlaufende Blutuntersuchungen; wir haben deshalb den Versuch gemacht, eine Änderung des roten und weißen Blutbildes durch regelmäßige und vollständige Blutstaten festzustellen, die folgende Tabelle aufzeigt:

	3. I.	10. I.	19. I.	28. I.	8. II.	22. II.	10. III.
Hb	55%	49%	50%	51%	44%	51%	61%
Eryth.	4,62 Mill.	5,72 Mill.	5,31 Mill.	5,16 Mill.	4,68 Mill.	3,99 Mill.	4,92 Mill.
Leuc.	9000	16000	11400	12800	5000	7800	8600
F. I.	0,59	0,42	0,47	0,49	0,47	0,63	0,62
Baso.	2%	—	1%	—	—	—	—
Eos.	1%	—	1%	—	3%	1%	1%
Jgdl.	3%	—	—	2%	1%	1%	1%
Stabk.	17%	13%	15%	19%	12%	10%	12%
Seg.	37%	61%	59%	56%	42%	61%	48%
Ly gr.	8%	5%	3%	4%	4%	4%	6%
Ly kl.	32%	14%	17%	16%	35%	20%	31%
Mono.	—	7%	4%	3%	3%	3%	1%

Hieraus ist zu ersehen, daß der Hb-Gehalt sich nicht wesentlich verändert hat, daß die Zahl der Erythrocyten und Leukocyten sehr großen Schwankungen unterworfen war, vielleicht zu erklären durch den wechselnden Wassergehalt des Körpers. Es handelt sich um eine hypochrome Anämie bei einer zeitweiligen Leukocytose, die auch im Laufe der Behandlung keine Besserung erfuhr und praktisch als unbeeinflußbar anzusehen ist. Mikroskopisch fanden sich einzelne Poikylocyten und Normoblasten. Eine Eosinophilie, wie sie Mader bei seinen Fällen gefunden hat, und eine Monocytose, die Fanconi als häufig beschreibt, bestand nicht bei unserem Patienten. Auffällig ist eine Linksverschiebung im Hämogramm, ein Ausdruck der Reaktion des leukopoetischen Apparates. In geringem Maße fand sich zeitweise eine toxische Granulation der neutrophilen Zellen. Laufend vorgenommene Prüfungen der Blutkörperchen-Senkungsgeschwindigkeit nach der Westergrenschen Methode zeigten normale Werte. Die Zahl der

Blutplättchen war normal, ebenso die Blutungs- und Gerinnungszeit. Rumpel-Leede ∅; Wa R ∅.

Einen besonderen Raum nahm naturgemäß die Untersuchung der Flüssigkeits- und Fermentverhältnisse im Magendarmkanal ein. Wegen der nachgewiesenen Fettresorptionsstörungen ist vor allem an ein Versagen des Pankreas Lipase zu denken. Aus diesem Grunde wurden mehrfach Duodenalsondierungen durchgeführt, die jedoch stets normale Fermentwerte darboten. Gleiche Befunde haben übrigens auch Göttche und Kundraditz erhoben, wie auch das therapeutische Versagen von Pankreaspräparaten eine Pankreasinsuffizienz sehr unwahrscheinlich macht. Die Untersuchung des Duodenalsaftes auf pathogene Keime zeigte jedoch interessanterweise immer das Vorhandensein hämolytischer Streptococcen. Auch Staphylococcen und Enterococcen wurden bei mehrfacher Prüfung nachgewiesen. (Ein Racheninfekt lag zur Zeit dieser Untersuchungen nicht vor.)

Die Magenausheberung war erschwert. Das Herunterbringen des Schlauches dauerte sehr lange, sodaß nur minimale Mengen des P. F. herausbefördert wurden, die aber anscheinend gut verdaut waren und keine besonderen Schleimbeimengungen hatten. Freie Säure war nachzuweisen.

Unser Patient hatte täglich meist bis 3 massige, in der Menge auffallend reichliche Stuhlentleerungen. Sie waren von weicher, dickbreiiger, nicht geformter Beschaffenheit, hatten ein lehmartiges Aussehen und verbreiteten einen übelriechenden Gestank. Zeitweise ließen sich Gasblasen nachweisen; die Stuhlreaktion war meist sauer. Die Stühle zeigten ein auf Fettbeimengungen hindeutendes fettglänzendes Aussehen und die mikroskopische Untersuchung ergab auch stets reichlichen Fettgehalt, meist in Form von Fettsäuren. Eine Stuhluntersuchung nach 3-tägiger Darreichung von Schmidtscher Probekost ergab außer reichlich Fett nichts Besonderes. Bei unseren Stuhluntersuchungen konnte mittels der Lugol'schen Probe Stärke nachgewiesen werden. Einige Male ist der Stuhl auf seinen Flüssigkeitsgehalt untersucht worden. Dabei fand sich stets eine reichliche Wasserbeimengung. Der Flüssigkeitsgehalt schwankte zwischen 85,2 % und 91,4 % (normaler Flüssigkeitswert des Stuhles: ca. 75 %). Der Indikan-, Diazo- und Bilirubinprobe waren bei mehrfacher Prüfung des Urins negativ.

Zur Abgrenzung gegen eine tuberkulöse Darmerkrankung fanden mehrfach Untersuchungen des Stuhles auf Tb.-Bazillen statt, die stets ein negatives Ergebnis hatten. Die Morroprobe war zweifelhaft, A. T. 1:100 000 wie 1:10 000 waren negativ.

Die Differentialdiagnose wird hernach noch besprochen werden. Weiter wurde noch eine Glukosebelastung durchgeführt und eine Blutzuckerkurve angelegt. Der Blutzucker-Nüchternwert betrug zu Beginn des Versuches 0,104 %; dann gaben wir Glukose in 70 cm H_2O:

Nach 10 Minuten betrug der Blutzuckerwert 0,095 %.
Nach 20 Minuten betrug der Blutzuckerwert 0,096 %.
Nach 30 Minuten betrug der Blutzuckerwert 0,092 %.
Nach 40 Minuten betrug der Blutzuckerwert 0,106 %.
Nach 50 Minuten betrug der Blutzuckerwert 0,095 %.
Nach 60 Minuten betrug der Blutzuckerwert 0,100 %.
Nach 70 Minuten betrug der Blutzuckerwert 0,105 %.
Nach 80 Minuten betrug der Blutzuckerwert 0,104 %.
Nach 90 Minuten betrug der Blutzuckerwert 0,098 %.

Die flach verlaufende Kurve stimmt mit den von anderen Autoren Heß-Thaysen, Hansen, Meyer, Lauson, Verzar gemachten Angaben überein. Eine durchgeführte Blut-Tabeta-Vea-Reaktion sowie die Gruber-Widal'sche Reaktion verliefen negativ. Harnstoff- und Harnsäurewerte waren nicht verändert. Im Urin konnte Zucker nicht nachgewiesen werden. Zeitweise jedoch fanden sich Spuren von Eiweiß. Die Reaktion war sauer, das Harnsediment zeigte keinerlei Besonderheiten. Wegen der bereits beschriebenen Hydrodiabilital interessierte ein Wasser- und Konzentrationsversuch nach Volhard:

Trinkzeit: 5—5 1/2 Uhr.
Trinkmenge: 750 ccm Tee.

Zeit	Harnmenge	spec. Gewicht
5 1/2 Uhr	3 ccm	—
6 Uhr	2 ccm	—
6 1/2 Uhr	28 ccm	1007
7 Uhr	120 ccm	1001
7 1/2 Uhr	45 ccm	1002
8 Uhr	25 ccm	1001
8 1/2 Uhr	20 ccm	1002
9 Uhr	20 ccm	1005
11 Uhr	25 ccm	1018
13 Uhr	30 ccm	1020
15 Uhr	30 ccm	1020
18 Uhr	25 ccm	1024
21 Uhr	35 ccm	1029

Der Versuch zeigt somit, daß die Tätigkeit der Nieren in Bezug auf die Konzentration bei einem spezifischen Gewicht, welches zwischen 1001 und 1029 liegt, keinerlei Störungen unterliegt. Die ausgeschiedene Wassermenge — nach 1 Std. 253 ccm, nach 15 1/2 Std. 408 ccm — bleibt jedoch erheblich hinter der zu erwartenden Wassermenge zurück. Wir müssen annehmen, daß ein Teil der zugeführten Flüssigkeit durch den stark wasserhaltigen Stuhl ausgeschieden wird.

Dr. med. habil. Fritz Kuhlmann gab mir Gelegenheit, mehrfach an den röntgenologischen Magen-Darmuntersuchungen des Patienten

teilzunehmen. Röntgenologische Magen-Darmuntersuchungen bei dieser Erkrankung sind bisher nur sehr wenig durchgeführt worden; lediglich Freise, Jahr, Kuhlmann, B. Gilbert und L. Babaiantz haben solche Beobachtungen veröffentlicht.

Röntgenuntersuchungen:

Zwerchfelle beiderseits glattrandig, etwas hochstehend, mäßig verschieblich. Der Sinus phrenico costalis entfaltet sich beiderseits gut. Auf beiden Lungen normale Zeichnung. Hili nicht vergrößert. Das Herz ist median gestellt, normal konfiguriert, nicht verbreitert, zeigt normalen Aktionstypus. Die Aorta ist ohne krankhaften Befund. Retrocardial- und Retrosternalraum sind frei. Auf der Lungenaufnahme ist ein krankhafter Befund nicht festzustellen.

Bei der Abdomenleerdurchleuchtung im Stehen sieht man bei Untersuchung in mehrfachen Abständen immer wieder breite Spiegel mit überstehenden Luftblasen. Die Spiegel finden sich vorzugsweise in der Ascendens- und Transversumgegend. Häufig sind auch kleinere Spiegel in den Dünndarmschlingen sichtbar. Leber und Milz sind nicht vergrößert.

Beim Kontrasteinlauf (vergl. Abb. 3) ist die Ampulle glattrandig, sehr geräumig. Das gesamte Colon füllt sich in einem Zuge, ist ebenfalls glattrandig, zeigt die übliche Lage. Das Colon ist sehr weit, kaum haustriert. Der Brei tritt schon bei geringer Druckerhöhung in die unterste Ileumschlinge über, die ebenfalls sehr weit ist und Flüssigkeit enthält.

Nach Defäkation wird das Colon verkleinert gefunden. Es sind größere Mengen Brei ausgeführt worden. Durch mäßige Massage läßt sich eine weitere Kontraktion des Darmes und damit Vorwärtsschieben der Breimengen in die Ampulle erzielen. Das Colon hat sich sowohl in Längs- wie in Querrichtung erheblich verkleinert, insbesondere ist das Transversum derartig kontrahiert und entleert, daß ein Relief dort gut darstellbar ist (vergl. Abb. 4). Eine Faltenverbreiterung besteht nicht. Man kann nach der Kontraktion des Dickdarmes einwandfrei feststellen, daß im unteren Jejunum einzelne Schlingen gasgebläht sind und Flüssigkeit enthalten, die nach oben zu durch Spiegel begrenzt wird.

Schon 3 Stunden nach der röntgenologisch nachgewiesenen, fast vollkommenen Entleerung des Dickdarmes finden sich, obwohl der Patient absolut nüchtern blieb, große Flüssigkeitsmengen im Ascendens und rechten Transversum, die nach 2 weiteren Stunden bis zur linken Flexur vorgedrungen sind.

Die röntgenologische Magen-Darmpassage wurde mehrfach vorgenommen. Am Magen wie am Bulbus und Duodenum war ein krankhafter Befund nicht festzustellen, insbesondere waren Innenwandveränderungen nicht nachzuweisen. Auch funktionelle Störungen konnten bei der Durchleuchtung nicht beobachtet werden.

Am Dünndarm wurde bei den verschiedenen Untersuchungen ein wechselnder Befund festgestellt. Nach Passage des Duodenums schossen die ersten Breischübe in gesteigertem Tempo durch 3 - 4 Schlingen und blieben dann für einige Zeit liegen. Die nächsten Breischübe wurden ebenfalls in vermehrtem Tempo weiter bewegt. Die Falten im oberen Dünndarm waren konstant verbreitert, manchmal etwas starr (vergl. Abb. 5). Das Lumen der Schlingen wechselte, spastische Abschnürungen wurden nicht beobachtet. Bei der weiteren Schirmuntersuchung des Dünndarms ließen sich 2 Bewegungstypen finden, die an den verschiedenen Tagen wechselten. Bei einigen Untersuchungen wurde der gesamte Dünndarm sehr schnell passiert. Der Brei schoß in 2 - 3 Stunden durch das gesamte Dünndarmrohr, war dann im Colon ascendens zu finden. An anderen Tagen fand man einen anderen Bewegungsmodus. Die Breispitze durcheilte in 1½ - 2 Stunden die ganze Dünndarmlänge und lagerte sich am Boden der Haustren des Ascendens ab. Während so die Breispitze ein übereiltes Passagetempo hatte, war die Gesamtpassagezeit für die Hauptmenge des Breies sehr langsam. Nach 9 Stunden waren noch große Breimengen im Dünndarm nachweisbar (vergl. Abb. 6). Normale Entleerungszeit innerhalb 8 Stunden. Es war bei Durchleuchtungen in halbstündigen Abständen festzustellen, daß auch bei dieser verlangsamten Dünndarmpassage die Passage im Jejunum eher beschleunigt als langsam war. Die verlängerte Verweildauer des Breies war ausschließlich auf den unteren Dünndarm, besonders auf die praecoecalen Schlingen beschränkt.

Entsprechend der Gesamtpassage konnten wir auch eine wechselnde Tonisierung des Darmes an den einzelnen Tagen feststellen. An den Tagen, wo ein beschleunigter Durchgang durch den Dünndarm beobachtet wurde, war auch der Tonus des Darmes im allgemeinen normal oder erhöht. An den Tagen wo die Passagezeit verlängert war, waren die Schlingen schlaff und weit und enthielten meistens auch Sekret. Die Passagezeit war vollkommen unabhängig von der Darmfüllung.

Konstant beobachtet wurden Reliefstörungen. Besonders im mittleren Dünndarm waren die Faltenberge sehr breit, erschienen geschwollen. Die Berggipfel waren hoch und ragten weit in das Lumen. Die Faltentäler waren schmal und gewunden. Der Reliefbeschlag haftete auffällig lange. Bemerkenswert war der Passagemodus des Dickdarmes. Die ersten 3 Schübe lagerten sich in dem mit Flüssigkeit gefüllten überdehnten Coecumpol ab. War die ganze Breimenge übergetreten, so konnte man manchmal einen Rücktritt einzelner Breischübe in die unterste Heumschlinge beobachten. Der Hauptschub des Breies lag im Ascendens und blieb dort von der Flüssigkeit im wesentlichen getrennt liegen. Nach 24 Stunden — der Patient hatte inzwischen mehrmals Stuhl entleert, der jedoch keinen Brei enthielt — war (vergl. Abb. 7) Bariumbrei bis zur Ampulle vorgedrungen. Überall lag das schwere Barium in den caudalen Partien der Taschen,

darüber befand sich eine von Barium getrübte Flüssigkeit, die gegen die Darmgase durch Spiegel abgesetzt war. Anscheinend wurde der Brei von der Flüssigkeit, die schneller als die schweren Bariummassen den Dickdarm passierten, nur wenig mitbewegt. Erst nach 24 Stunden entleerte der Patient Stuhl, der auch Barium enthielt. Nach 48 Stunden waren noch große Breimengen in dem mit Flüssigkeit gefüllten, überdehnten Dickdarm sichtbar. Nach 72 Stunden war die größte Breimenge entleert, es waren noch Breibeschläge in den einzelnen Haustren vorhanden.

Diagnose:

Zusammenfassend seien nun zunächst noch einmal die Symptome genannt, die zu unserer Diagnosestellung führten und die es ermöglichten, dieses Krankheitsbild gegenüber anderen abzugrenzen. Da ist, um bei Schiff's Symptomenfolge zu bleiben, das psychische Verhalten, der typische Habitus, die beschriebenen Stühle, die Anämie und die Stoffwechselstörungen. Dazu kommt noch die eingehende röntgenologische Untersuchung. Zum klassischen Bild fehlt also lediglich die Osteopathie mit der Hypocalcämie und Hypophosphatämie und die Neigung zu akuten Verschlimmerungen; beides ist offenbar bedingt durch die langsame Gewöhnung unseres Patienten an die beschriebenen krankhaften Störungen. Differentialdiagnostisch mußte eine Abgrenzung gegenüber der Tuberkulose, der Sprue, der Pankreasinsuffizienz und der Hirschsprung'schen Krankheit erfolgen, welche Krankheitsbilder klinisch und röntgenologisch völlig ausgeschlossen werden konnten. Dabei muß hervorgehoben werden, daß als Fehldiagnose leicht eine solche auf Bauchfelltuberkulose in Frage kommt, wie auch unser Patient mit dieser Diagnose eingeliefert wurde. Unsere Untersuchungen ergaben für eine Tuberkulose keinerlei Anhaltspunkte. Mehrfache Stuhluntersuchungen sowie A. T.-Reaktionen waren negativ. Es fand sich kein krankhafter Lungenbefund vor. Sicherheit aber ergab der röntgenologische Darmbefund. So waren weder Ulcerationen im Darm noch peritoneale Verwachsungen an den Dünndarmschlingen nachzuweisen, die bei der Bauchfelltuberkulose fast stets aufzutreten pflegen. Da es sich bei der Hirschsprung'schen Krankheit um eine reine Tonus- und Defäkationsstörung und nicht wie hier in unserem Falle um eine reine Dünndarmstörung mit Hypersekretion handelt, mußte auch dieses Krankheitsbild ausscheiden. Bei den gehäuften, massigen Stühlen mit dem vermehrten Fettgehalt könnte man auch an eine Pankreasinsuffizienz denken. In unserem Falle war eine Störung der Pankreasfunktion, sowohl der inneren wie der äußeren, nicht nachweisbar. Die Fermentwerte lagen innerhalb der normalen Grenzen. Die Zufuhr von Pankreaspräparaten hatte keinerlei Einwirkung auf die Resorption. Gegen eine einheimische Sprue spricht nur das frühe Auftreten der ersten Krankheitszeichen, obschon beide Krankheitsbilder stark wesensverwandte Züge haben, was in letzter Zeit Rietschel dazu führte, die Coeliakie als „Sprue der Kinder" zu bezeichnen.

Zusammenfassung.

Wende ich mich nun der Frage nach Ätiologie und Pathogenese zu, so scheinen sich, unseren Fall betrachtet, keine nennenswerten Schwierigkeiten in der Erkennung von Ursache und Entwicklung des Krankheitsbildes zu ergeben. Aus der Vorgeschichte ist ersichtlich, daß der bis dahin gesunde Junge im Alter von 2 Jahren eine schwere Darmerkrankung, vielleicht eine Ruhr, durchgemacht hat und seither die von mir beschriebenen krankhaften Zeichen bietet. Es ist also durchaus wahrscheinlich, daß durch die Darminfektion eine schwere, dauernde Veränderung der Dünndarmschleimhaut hervorgerufen worden ist, wie sie auch röntgenologisch als jetzt noch bestehend nachgewiesen werden konnte, die dann ständig die Resorptionsinsuffizienz mit Avitaminose zur Folge hatte. Im Laufe der Jahre hat sich nun der im Wachstum stark zurückgebliebene Patient an die so grundlegend veränderten Resorptionsvorgänge gewöhnt. Dadurch ist ein gewisser Gleichgewichtszustand eingetreten. Die Annahme der infektiösen Ursache wird gestützt durch die Veröffentlichung mehrerer Autoren, wie Göttsche, Lehndorff und Mautner, die ebenfalls eine Ruhr oder andere schwere Darminfektionen in der Vorgeschichte ihrer Patienten als Krankheitsbeginn feststellten. Auch die sogenannte endogene Infektion mit secundärer Avitaminose, wie sie Rietschel neuerdings beschreibt, liegt bei unserem Fall im Bereich der Möglichkeit, insbesondere, da es mir gelang, wiederholt Enterococcen, ja sogar hämolytische Streptococcen im Duodenalsaft des Patienten nachzuweisen.

Mit dieser Betrachtung ist aber die Ätiologiefrage der Coeliakie in keiner Weise geklärt, denn 1. weisen die meisten der veröffentlichten Fälle keinen akuten Krankheitsbeginn auf, 2. zeigte sich bei vielen Obduktionen selbst histologisch eine völlig unveränderte Schleimhaut (Miller, Pipping, Uhlinger, Taylor und Tobler). Somit konnten die Krankheitserscheinungen nur funktionell erklärt werden, und so wurde die Konstitution als der ätiologische Faktor in den Vordergrund gestellt (Fanconi, Heubner, Plaundler, Pipping). Diese Theorie wurde gestützt durch das Fehlen eines organischen Befundes, durch das eigentümliche psychische Verhalten des Patienten (Czerny-Keller) und durch das gehäufte Auftreten der Coeliakie in einigen Familien, wie es z. B. von Fanconi beschrieben wird. Es finden sich also bei gleichem äußeren Krankheitsbild einerseits sichere organische Schleimhautveränderungen mit nachweisbar durchgemachter Infektion, andererseits das ebenso sichere Fehlen dieser Momente.

Die Betrachtung dieser entgegengesetzten Auffassungen über Vorgeschichte, Krankheitsbeginn und Befund läßt mich zu dem Schluß kommen, daß es eine einheitliche Ätiologie der Coeliakie nicht gibt, sondern daß es sich hier um gleichartige äußere Krankheitszeichen einer chronischen Dünndarmstörung mit secundärer Avitaminose handelt, die durch ganz verschiedene Ursachen hervorgerufen sein kann.

ıbei spricht vielleicht eine gewisse Disposition gerade für das ıstandekommen dieses Erscheinungsbildes eine Rolle.

In der Erkenntnis, daß es sich also bei der Coeliakie um einen :undären Zustand mit zweifelhafter Ätiologie handelt, kann sich sere Therapie nur darauf beschränken, die secundären Merkmale zu kämpfen.

Therapie.

Eine wesentliche Therapie für die Coeliakie gibt es nicht. ı Gegenteil, in der Literatur finden sich derart viel widersprechende nweise, die man nur mit Lehndorff und Mautner als höchst un-freuliches Kapitel bezeichnen kann. Einig ist man sich nur der Erkenntnis, daß bei Coeliakie-Kindern eine große Intoleranz genüber Fett- und Kuhmilch besteht, und daß zellulosereiche Nah-ngsstoffe ungünstige Reaktionen hervorrufen können. Wir haben die nährung unseres Patienten diesen Erfahrungen gemäß festgesetzt. sätzlich wurde jedoch eine starke vitaminreiche Nahrung (Obst-fte, Citronen, reichlich Bananen, Lebertran etc.) verabreicht, und r konnten feststellen, daß das Befinden unseres Patienten sich wesent-h besserte und er an Gewicht zunahm. Ich habe den Eindruck, daß rade dieser zuletzt erwähnten Nahrung wie sie von Haas eingeführt d von Fanconi weiter ausgebaut worden ist, diese günstige Beein-ssung zuzusprechen ist.

Abb. 1.

Der 15-jährige Patient, Seitenansicht. Besonders ins Auge fallend der aufgetriebene Leib.

Abb. 2.

Auffallend die starke Unterentwicklung unseres Patienten neben einem gleichaltrigen normal entwickelten Jungen.

Abb. 3.
Sehr weites, glatt begrenztes, kaum haustriertes Colon.

Abb. 4.

Aufnahme im Stehen. Reliefbeschlag im stark kontrahierten Transversum. Colon mäßig kontrahiert. Streckenkontraktion des Descendens. Luft und Spiegel im Dünndarm.

Abb. 5.
Aufnahme im Stehen. Beschlag im unteren Jejunum. Prellfüllung des oberen Ileum.

Abb. 6.

Aufnahme im Stehen. 9 Stunden nach der Breigabe fanden sich noch große Breimengen im Dünndarm. Spiegel im ganzen Dickdarm.

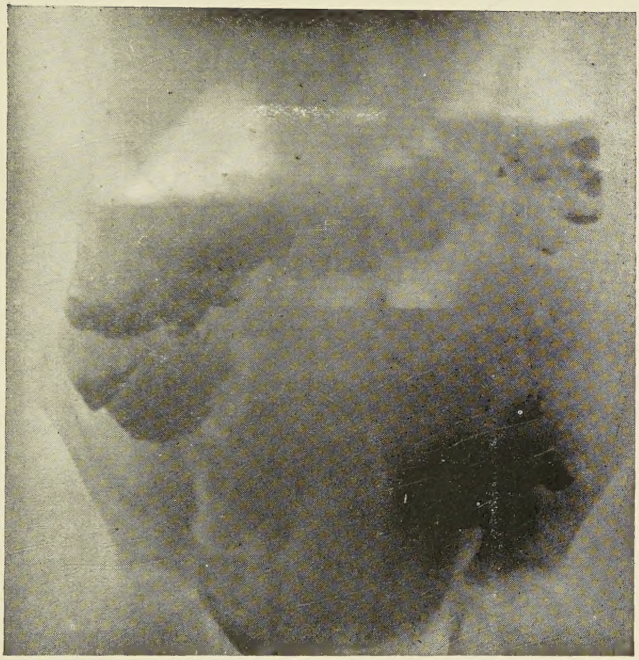

Abb. 7.

Aufnahme im Stehen. 24 Stunden nach der Breigabe und bei normaler Ernährung. Überdehnung des gesamten Colons, welches mit trübem Sekret gefüllt ist. Spiegel im ganzen Dickdarm. Brei in den basalen Taschen.

van der Reis: Die Darmbakterien des Erwachsenen und ihre klin. Bedeutung. Ergebnisse d. Inneren Med. u. Kinderheilkunde, Bd. 27, 1925.
Rößle: Monatsschrift f. Kinderheilkunde, Bd. 24, 1923.
Rietschel: Deutsche med. Wochenschrift, Heft 3, 1938.
Schaap: Arch. des malad. de l'appar. digest., Bd. 16, 1926.
Schiff, E.: Die Coeliakie, Neue Deutsche Klinik, Bd. 12, 2. Ergänzungsband, 1934.
Schick u. Wagner: Zeitschrift f. Kinderheilkunde, Bd. 30, 1921, Bd. 35, 1923.
Schmidt-Straßburger: Die Faeces des Menschen usw., Verl. Hirschwald, Berlin, 1905.
Schütz, R.: Jahrbuch f. Kinderheilkunde, Bd. 62, 1905.
Stolte, K.: Jahrbuch f. Kinderheilkunde, Bd. 86, 1917.
Taylor, R.: Am. journ. of dis. of childr., Bd. 25, 1923, Ref. Zentralblatt f. Kinderheilkunde, Bd. 14.
Hess Thaysen: Die Gee'sche Krankheit. Hosp. tid. 1931 I, Ref. in d. Zeitschr. f. Kinderheilk., Bd. 25, 1931.
Uhlinger: Der intestinale Infantilismus etc., von G. Fanconi, Heft 21, 1928, Abhandlungen der Kinderheilkunde.
Verzar: Klin. Wochenschrift, Nr. 13, 1933.
Wendt: Med. Klinik 1934, Nr. 6.

LEBENSLAUF.

Am 29. Dezember 1906 wurde ich in Solingen (Rhld.) als zweiter Sohn des Studienrats Prof. Carl Lammers und dessen Ehefrau Elisabeth geb. de Niet geboren. Nach 3 Jahren Vorschule besuchte ich zunächst das dortige Gymnasium. 1925 verließ ich dasselbe und besuchte das Realgymnasium zu Ohligs-Wald und bestand dort im Frühjahr 1926 die Reifeprüfung. Während ich mich im Anschluß daran in den 3 nächsten Jahren in Jena dem Studium der Philologie widmete, wechselte ich darauf mein Studium und wandte mich der Medizin zu. Im Oktober 1932 bestand ich dort die ärztliche Vorprüfung. Die folgenden klinischen Semester verbrachte ich in Würzburg (W. S. 1932/33) und Jena S. S. 1933). Vom Wintersemester 1933 ab studierte ich in Halle und bestand am 2. Dezember 1936 das medizinische Staatsexamen. Anschließend war ich zunächst vom 1. Januar 1937 bis 30. April 1937 als Medizinalpraktikant an der Universitäts-Hautklinik in Halle beschäftigt. Am 1. Mai 1937 begann ich meine Tätigkeit als Med. Praktikant in der hiesigen Medizin. Universitätsklinik. Meine Bestallung erhielt ich am 1. Januar 1938. Zur Zeit bin ich noch an der Medizin. Univ. Klinik Halle als Volontärarzt tätig.

Eduard Klinz Buchdruck-Werkstätte Halle (Saale), Dölauer Straße 14
Spezialdruckerei für wissenschaftliche Werke und Dissertationen